MedikCase
Система самостоятельной подготовки к аккредитации

ТОЛЬКО ДЛЯ ЛИЧНОГО ИСПОЛЬЗОВАНИЯ

Профпатология

Высшее образование | DOCX · PDF | Задач: 2 | Вопросов: 24

Сформировано: 21.11.2026, 07:44 МСК

ВАЖНАЯ ИНФОРМАЦИЯ ПЕРЕД НАЧАЛОМ

1 **Материалы предназначены для одного покупателя**

Используйте файлы только для личной подготовки. Не передавайте их третьим лицам, не публикуйте, не размещайте в открытом доступе и не перепродавайте полностью или частично.

2 **Источник материалов - ФМЗА**

Вопросы и ситуационные задачи получены только из опубликованных материалов Методического центра аккредитации специалистов.

Официальный сайт fmza.ru ›

3 **Ответы можно проверить самостоятельно**

Используйте комплект при прохождении репетиционного экзамена и убедитесь, что выбранные ответы совпадают с результатом официальной системы.

Открыть репетиционный экзамен ›

4 **Состав материалов может обновляться**

ФМЗА может изменять формулировки, порядок и состав заданий. Перед подготовкой используйте актуальную версию комплекта и сверяйтесь с официальным источником.

Важно: MedikCase систематизирует материалы ФМЗА для самостоятельной подготовки, не изменяя смысл вопросов и ответов. Актуальность комплекта можно проверить в официальном репетиционном экзамене.

Сайт, обновления и поддержка

- **medikcase.ru**
- Telegram: @medikcase
- **support@medikcase.ru**

Сайт | Telegram

Содержание

Нажмите на задачу, чтобы перейти к ней. Справа указана страница.

0001	Больной М., 47 лет, работает мельником, направлен к профпатологу.	3
0002	Женщина 74 лет, на пенсии, в течение 20 лет работала машинистом конвейера на щебеночном заводе, имела ко...	12

Ситуационная задача 0001

12 вопросов · Профпатология · Высшее образование

1. УСЛОВИЕ СИТУАЦИОННОЙ ЗАДАЧИ

1.1. Ситуация

Больной М., 47 лет, работает мельником, направлен к профпатологу.

1.2. Жалобы

Непродуктивный кашель, инспираторная одышка при физической нагрузке (подъем выше 3 этажа), эпизоды повышения температуры тела до субфебрильных цифр, общая слабость.

1.3. Анамнез заболевания

В течение 2 лет пациент отмечает периодический непродуктивный кашель, снижение толерантности к физической нагрузке. Последние 3 недели – эпизоды затрудненного дыхания, субфебрильной температуры тела, нарастание одышки, кашля, снижение аппетита. Катаральные явления отрицает. Респираторные жалобы несколько уменьшаются в выходные дни и в период отпуска.

1.4. Анамнез жизни

Курение отрицает. Аллергоанамнез не отягощен.

Наследственность по бронхолегочной патологии не отягощена.

Сведений о наличии хронических бронхолегочных заболеваниях нет.

Перенесенные заболевания: ОРЗ, детские инфекции.

Профессиональный анамнез: в течение 10 лет работает мельником.

1.5. Объективный статус

Общее состояние удовлетворительное. Сознание ясное. Астенического телосложение.

Кожные покровы и видимые слизистые обычной окраски, чистые.

Температура тела 37.0 ºС. ЧДД - 20 в мин. SpO_2 в покое – 93%. Тоны сердца ритмичные. ЧСС 88 в мин. АД - 110/80 мм рт. ст. Дыхание везикулярное, ослабленное, рассеянные разнокалиберные сухие хрипы, выраженнее при форсированном дыхании, в нижне-боковых отделах - крепитация. Форсированное дыхание провоцирует непродуктивный кашель. Живот мягкий, безболезненный. Отеков нет.

1. План обследования

Вопрос 1

Для уточнения генеза предъявляемых жалоб, в первую очередь, необходимо проведение

1. **комплексного функционального исследования внешнего дыхания**
2. газового анализа артериальной крови
3. теста с шестиминутной ходьбой
4. **компьютерной томографии органов грудной клетки высокого разрешения**
5. определения оксида азота в выдыхаемом воздухе

Правильные ответы:
1 - комплексного функционального исследования внешнего дыхания
4 - компьютерной томографии органов грудной клетки высокого разрешения

ОБОСНОВАНИЕ

При подозрении на экзогенный аллергический альвеолит необходимо проводить ФВД, включающее спирометрию с пробой с бронхолитиком, бодиплетизмографию, исследование диффузионной способности легких.

Клинические рекомендации Ассоциации врачей и специалистов медицины труда (АМТ). Профессиональный экзогенный аллергический альвеолит, 2021 (1)

Компьютерная томография органов грудной клетки высокого разрешения значительно более чувствительна по сравнению с рентгенографией органов грудной клетки и точно определяет и характеризует изменения в легких и плевре. В ряде случаев, КТ -признаков может быть достаточно для постановки диагноза, что исключает потребность в бронхоальвеолярном лаваже или в биопсии легкого и гистологической верификации диагноза.

Клинические рекомендации Ассоциации врачей и специалистов медицины труда (АМТ). Профессиональный экзогенный аллергический альвеолит, 2021 (1)

3. Результаты обследования

3.1. Компьютерная томография органов грудной клетки высокого разрешения

Наличие центрилобулярных очагов, неравномерности (мозаичности) воздухонаполненности легочной ткани, изменений по типу «матового стекла», ретикулярных и интерстициальных изменений фиброзного характера субплеврально или перибронховаскулярно

3.2. Комплексное функциональное исследование внешнего дыхания

Нарушение вентиляции легких по рестриктивному типу. Проба с бронхолитиком отрицательная. Снижение диффузионной способности легких средней степени.

3.4. Газовый анализ артериальной крови

Парциальное напряжение кислорода крови – 60 мм рт. ст.

Вопрос 2

Для уточнения возможной этиологии заболевания необходимо

1. исследование общего анализа мокроты
2. **оценить санитарно-гигиеническую характеристику условий труда**
3. проведение эхокардиографии
4. проведение гастроскопии

Правильный ответ:
2 - оценить санитарно-гигиеническую характеристику условий труда

ОБОСНОВАНИЕ

3.4.Пыль животного и растительного происхождения (с примесью диоксида кремния, зерновая, лубяная, хлопчатобумажная, хлопковая, льняная, шерстяная, пуховая, натурального шелка, хлопковая мука (по белку), мучная, древесная твердых пород деревьев, кожевенная, торфа, хмеля, конопли, кенафа, джута, табака).

Приказ Минтруда РФ N 988Н, Минздрава РФ N 1420Н от 31.12.2020 "ОБ УТВЕРЖДЕНИИ ПЕРЕЧНЯ ВРЕДНЫХ И (ИЛИ) ОПАСНЫХ ПРОИЗВОДСТВЕННЫХ ФАКТОРОВ И РАБОТ, ПРИ ВЫПОЛНЕНИИ КОТОРЫХ ПРОВОДЯТСЯ ОБЯЗАТЕЛЬНЫЕ ПРЕДВАРИТЕЛЬНЫЕ МЕДИЦИНСКИЕ ОСМОТРЫ ПРИ ПОСТУПЛЕНИИ НА РАБОТУ И ПЕРИОДИЧЕСКИЕ МЕДИЦИНСКИЕ ОСМОТРЫ" (ред. от 31.12.2020 г.) (1)

Приказ Минздрава России от 28.01.2021 N 29Н "Об утверждении Порядка проведения обязательных предварительных и периодических медицинских осмотров работников, предусмотренных частью четвертой статьи 213 Трудового кодекса Российской Федерации, Перечня медицинских противопоказаний к осуществлению работ с вредными и (или) опасными производственными факторами, а также работам, при выполнении которых проводятся обязательные предварительные и периодические медицинские осмотры" (02.10.2024 г.) (1)

5. Результаты обследования

5.1. Санитарно-гигиеническая характеристика условий труда

Контакт в течение 10 дней с заплесневелым сеном, зерном, силосом, компостом.

5.4. Эхокардиография

Размеры полостей сердца не расширены. Капаны не изменены. Систолическая и диастолическая функции желудочков сохранены. Гемодинамических нарушений не выявлено.

2. Диагноз

Вопрос 3

Наиболее вероятным у данного больного является диагноз

1. Туберкулез легких
2. **Экзогенный аллергический альвеолит**
3. Хроническая обструктивная болезнь легких
4. Кашлевой рефлекс с верхних дыхательных путей

Правильный ответ:
2 - Экзогенный аллергический альвеолит

ОБОСНОВАНИЕ

Жалобы, анамнез, данные инструментального обследования позволяют, в первую очередь, думать об экзогенном аллергическом альвеолите.

Клинические рекомендации Ассоциации врачей и специалистов медицины труда (АМТ). Профессиональный экзогенный аллергический альвеолит, 2021 (1) (2) (3) (4)

7. Диагноз

7.1. Экзогенный аллергический альвеолит

7.4. Кашлевой рефлекс с верхних дыхательных путей

Вопрос 4

Наиболее вероятным генезом предполагаемого заболевания является

1. сжигание биомасс для приготовления пищи
2. дефицит-альфа-1-антитрипсина
3. **профессиональная вредность**
4. курение

Правильный ответ:
3 - профессиональная вредность

ОБОСНОВАНИЕ

Контакт в течение 10 дней с заплесневелым сеном, зерном, силосом, компостом.

Клинические рекомендации Ассоциации врачей и специалистов медицины труда (АМТ). Профессиональный экзогенный аллергический альвеолит, 2021 (1)

Вопрос 5

Специфическим маркером для подтверждения диагноза является

1. **повышенный титр специфических преципитирующих IgG-антител к профессиональному антигену**
2. нейтрофилез в жидкости бронхоальвеолярного лаважа
3. скарификационные пробы со стандартными аллергенами
4. эозинофилия в жидкости бронхоальвеолярного лаважа

Правильный ответ:
1 - повышенный титр специфических преципитирующих IgG-антител к профессиональному антигену

ОБОСНОВАНИЕ

Рекомендуется выявление специфических преципитинов (преципитирующих антител), относящихся к классу IgG для подтверждения наличия сенсибилизации к профессиональным аллергенам.

Клинические рекомендации Ассоциации врачей и специалистов медицины труда (АМТ). Профессиональный экзогенный аллергический альвеолит, 2021 (1) (2)

Вопрос 6

Экзогенный аллергический альвеолит у данного пациента характеризуется _____ течением

1. затяжным
2. острым
3. подострым
4. **хроническим**

Правильный ответ:
4 - хроническим

ОБОСНОВАНИЕ

Формированию хронической формы способствует длительный (более 4 месяцев, нередко многолетний) контакт с небольшими дозами антигена.

Клинические рекомендации Ассоциации врачей и специалистов медицины труда (АМТ). Профессиональный экзогенный аллергический альвеолит, 2021 (1)

Вопрос 7

Хроническое течение экзогенного аллергического альвеолита развивается при преимущественном участии _____ типа иммунной реакции гиперчувствительности

1. III
2. I
3. II
4. **IV**

Правильный ответ:
4 - IV

ОБОСНОВАНИЕ

В развитии экзогенного аллергического альвеолита принимают участие реакции гиперчувствительности III и IV типов по Gell и Coombs. Преимущественный тип реакций зависит от дисперсности вдыхаемых частиц, их антигенных свойств, интенсивности и длительности экспозиции, а также от особенностей иммунного ответа больного. Мелкодисперсные частицы (менее 2-3 мкм), обладающие антигенными свойствами, проникают глубоко в дистальные воздухоносные пути, вызывая развитие реакции как гуморального, так и клеточного иммунитета. В патогенезе острого экзогенного аллергического альвеолита преимущественную роль играет III тип иммунной реакции гиперчувствительности – гиперпродукция иммунных комплексов, способных преципитировать на мембранах. Подострые и хронические формы развиваются при преимущественном участии IV типа иммунной реакции гиперчувствительности.

Клинические рекомендации Ассоциации врачей и специалистов медицины труда (АМТ). Профессиональный экзогенный аллергический альвеолит, 2021 (1)

Вопрос 8

Молекулярным маркером для диагностики хронического экзогенного аллергического альвеолита, оценки его прогрессирования и активности фиброзирующего процесса в легких, мониторирования эффективности лечения является

1. **альвеоломуцин**
2. эндотелин
3. альфа-фетопротеин
4. тропонин

Правильный ответ:
1 - альвеоломуцин

ОБОСНОВАНИЕ

Молекулярные маркеры улучшают диагностику экзогенного аллергического альвеолита и могут быть полезны как предикторы (ранние признаки) прогрессирования и ответа на различную терапию. Биомаркеры, продуцируемые пневмоцитами II типа и отражающие фазы повреждения/регенерации легких, могут использоваться для мониторинга активности профессионального экзогенного аллергического альвеолита. Сывороточные Krebs von den Lungen-6 mucin (KL-6) и альвеоломуцин являются информативными маркерами для диагностики хронического экзогенного аллергического альвеолита, оценки его прогрессирования и активности фиброзирующего процесса в легких, мониторирования эффективности лечения.

Клинические рекомендации Ассоциации врачей и специалистов медицины труда (АМТ). Профессиональный экзогенный аллергический альвеолит, 2021 (1)

Вопрос 9

Хронический экзогенный аллергический альвеолит чаще всего необходимо дифференцировать с

1. туберкулезом
2. пневмоцистной пневмонией
3. саркоидозом
4. **идиопатическим легочным фиброзом**

Правильный ответ:
4 - идиопатическим легочным фиброзом

ОБОСНОВАНИЕ

Характерным симптомом хронической формы альвеолита является прогрессирующая одышка при физической нагрузке, периодически сопровождающаяся анорексией ивыраженным снижением массы тела. Больные жалуются на кашель, общее недомогание, повышенную утомляемость, слабость. Температура тела часто остается нормальной. По мере прогрессирования заболевания появляются признаки дыхательной недостаточности илегочного сердца: диффузный серо-пепельный цианоз, усиление 2-го тона над легочной артерией, тахикардия, набухание шейных вен, периферические отеки. Незаметное начало симптомов иотсутствие острых эпизодов нередко затрудняют диагностику: ЭАА сложно отделить от других интерстициальных заболеваний легких, вчастности от идиопатического легочного фиброза. Тахипноэ икрепитация также часто выявляются при хроническом течении заболевания. При хронической форме выявляют хорошо очерченные линейные тени, выраженные интерстициальные изменения, узелковые затемнения, уменьшение размеров легочных полей, при далеко зашедших стадиях– картину «сотового легкого».

Клинические рекомендации Ассоциации врачей и специалистов медицины труда (АМТ). Профессиональный экзогенный аллергический альвеолит, 2021 (1)

3. Лечение

Вопрос 10

Для пациента с подострым экзогенным аллергическим альвеолитом рекомендуется

1. **исключить работу в контакте с органической пылью, аллергенами, токсическими веществами, рациональное трудоустройство с учетом противопоказаний**
2. сохранить в прежних условиях с использованием респиратора и других средств защиты, соблюдение санитарно-гигиенических норм
3. направить пациента на медико-социальную экспертизу в связи с его нетрудоспособностью
4. оставить в своей профессии при условии динамического наблюдения и лечения, исключить воздействие на организм физических производственных факторов

Правильный ответ:
1 - исключить работу в контакте с органической пылью, аллергенами, токсическими веществами, рациональное трудоустройство с учетом противопоказаний

ОБОСНОВАНИЕ

При решении вопросов экспертизы трудоспособности больных необходимо учитывать особенности течения «легкого фермера» вне контакта с предполагаемым Аг и в прежних производственных условиях. В связи с тем, что повторные экспозиции Аг могут привести к развитию выраженных деструктивных процессов в легких, дыхательной и легочно-сердечной недостаточности со значительным снижением толерантности к ранее привычным нагрузкам, больного, перенесшего неоднократные острые эпизоды ЭАА, рекомендовано переводить в другие профессионально-производственные условия.

Профессиональные заболевания органов дыхания. Национальное руководство под редакцией акад. РАН Н.Ф. Измерова, акад. РАН А.Г. Чучалина «ГЭОТАР-Медиа», 2015, глава 18 (1)

Приказ Минздрава России от 28.01.2021 N 29Н "Об утверждении Порядка проведения обязательных предварительных и периодических медицинских осмотров работников, предусмотренных частью четвертой статьи 213 Трудового кодекса Российской Федерации, Перечня медицинских противопоказаний к осуществлению работ с вредными и (или) опасными производственными факторами, а также работам, при выполнении которых проводятся обязательные предварительные и периодические медицинские осмотры" (02.10.2024 г.) (1)

Вопрос 11

Стартовая медикаментозная терапия пациента с хроническим экзогенным аллергическим альвеолитом начинается с назначения

1. бронхолитиков
2. антибиотиков
3. цитостатиков
4. **глюкокортикостероидов**

Правильный ответ:
4 - глюкокортикостероидов

ОБОСНОВАНИЕ

Для профессионального экзогенного аллергического альвеолита характерными являются выраженная лимфоцитарная инфильтрация, формирование гранулем, клеточная неспецифическая интерстициальная пневмония и организующаяся пневмония, что обосновывает применение глюкокортикостероидов. Оптимальные дозы и длительность лечения с точки зрения доказательной медицины не разработаны, но рекомендованы начальные дозы 0,5-1 мг/кг, со снижением дозы до отмены в течение 6-12 и более месяцев.

Клинические рекомендации Ассоциации врачей и специалистов медицины труда (АМТ). Профессиональный экзогенный аллергический альвеолит, 2021 (1)

Вопрос 12

При развитии у пациента с хроническим экзогенным аллергическим альвеолитом хронической гипоксемии рекомендуется проведение

1. длительной кислородотерапии в условиях стационара
2. **длительной кислородотерапии в домашних условиях**
3. длительной неинвазивной вентиляции в условиях стационара
4. краткосрочной кислородотерапии в домашних условиях

Правильный ответ:
2 - длительной кислородотерапии в домашних условиях

ОБОСНОВАНИЕ

Рекомендуется проводить длительную кислородотерапию пациентам с хронической гипоксией (сатурация кислорода менее 90 %) и легочным сердцем. Уровень достоверности доказательств 3, уровень убедительности рекомендаций D.

Комментарии. Нет рандомизированных клинических исследований в поддержку или опровержение длительной кислородной терапии у больных с профессиональным экзогенным аллергическим альвеолитом

Клинические рекомендации Ассоциации врачей и специалистов медицины труда (АМТ). Профессиональный экзогенный аллергический альвеолит, 2021 (1)

Ситуационная задача 0002

12 вопросов · Профпатология · Высшее образование

1. УСЛОВИЕ СИТУАЦИОННОЙ ЗАДАЧИ

1.1. Ситуация

Женщина 74 лет, на пенсии, в течение 20 лет работала машинистом конвейера на щебеночном заводе, имела контакт с высоко фиброгенной, содержащей кремний пылью в концентрации 3,1-5,1 мг/м^3 (ПДК 2 мг/м^3). Последние 15 лет не работает, контакта с профессиональными вредностями не имеет. В течение последних 10 лет к врачам не обращалась, рентгенографическое исследование легких не проводила. Обратилась к врачу профпатологу в связи с обнаруженными изменениями на рентгенограмме органов грудной клетки.

1.2. Жалобы

Сухой кашель, периодически с мокротой белого цвета. Одышка инспираторного характера при незначительной физической нагрузке, выраженная общая слабость.

1.3. Анамнез заболевания

В период работы в пылеопасной профессии ежегодно проходила ПМО к работе допускалась. В течение последнего года стала замечать одышку при физической нагрузке, сухой кашель и общую слабость. Обратилась к терапевту по месту жительства. Пациентке было проведено флюорографическое исследование легких (впервые за последние 10 лет). +

По данным амбулаторной карты диагноз хронического бронхита выставлялся еще во время работы в пылеопасной профессии.

1.4. Анамнез жизни

- Перенесенные заболевания: гипертоническая болезнь;
- не курит, алкоголем не употребляет;
- в течение 20 лет воздействие вредных производственных факторов (промышленный аэрозоль, содержащий в своем составе кварцсодержащую пыль). Последние 15 лет не работает;
- аллергических реакций не было;
- у матери и отца ГБ.

1.5. Объективный статус

Состояние удовлетворительное. Рост 163 см, масса тела 64 кг. Кожные покровы обычной окраски, сухие. Цианоза нет. Периферических отеков нет. Перкуторно над легкими определяется коробочный оттенок звука, дыхание ослабленное, выслушиваются сухие склеротические хрипы с обеих сторон, ЧДД 22 в 1 мин. Тоны сердца приглушены, ритм правильный, ЧСС 76 в 1 мин, АД 130/80 мм рт. ст. Живот мягкий, чувствительный в эпигастрии и правом подреберье. Печень по краю реберной дуги. С-м Пастернацкого отрицательный с обеих сторон

1. План обследования

Вопрос 1

К необходимым в данной ситуации инструментальным методам исследования относится

1. электрокардиография
2. суточное мониторирование артериального давления (АД)
3. **компьютерная томография органов грудной клетки**
4. рентгенография органов грудной клетки

Правильный ответ:
3 - компьютерная томография органов грудной клетки

ОБОСНОВАНИЕ

На основании алгоритмов ведения пациентов при подозрении на профессиональное заболевание бронхолегочной системы.

Федеральные клинические рекомендации по диагностике, лечению и профилактике пневмокониозов / Утв. Президиумом АМТ 26.02.2014. – С. 41 Приложение 3. Диагностический алгоритм при профессиональных заболеваниях органов дыхания

Клинические рекомендации Минздрава России. Пневмокониозы, 2021 (1)

3. Результаты обследования

3.1. Компьютерная томография органов грудной клетки

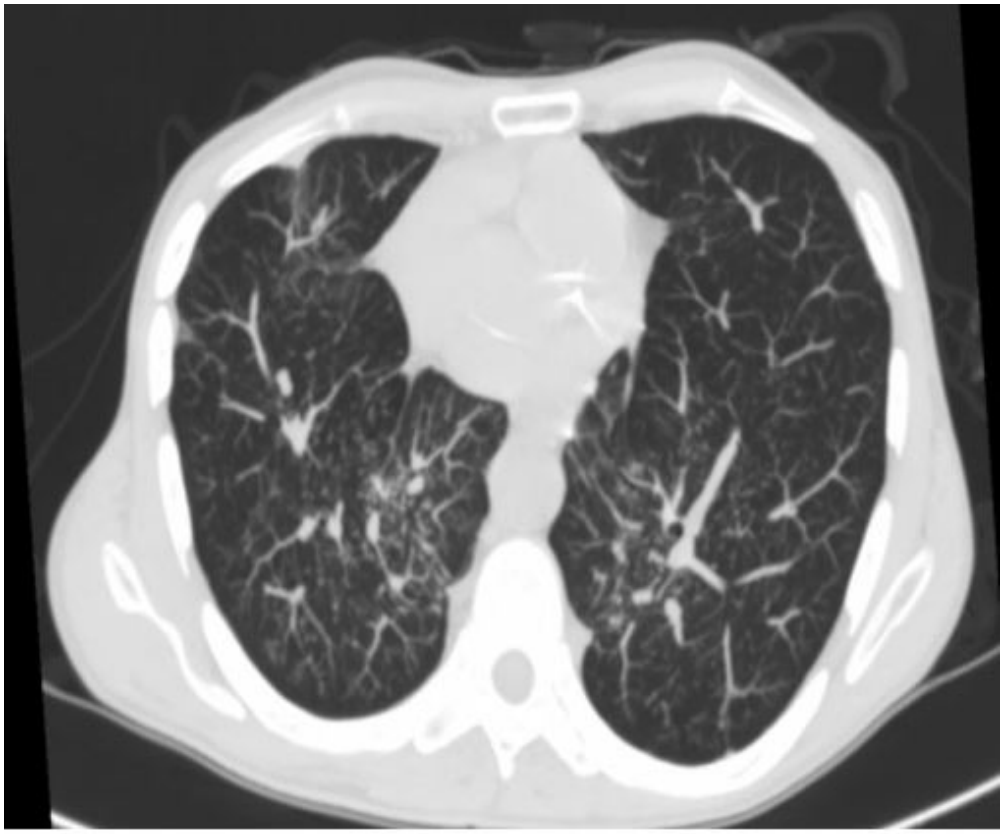

Снимок3.JPG

В обоих легких диффузные изменения в виде мелких мономорфных центрилобулярных очагов на фоне незначительного повышения плотности легочной ткани. Легочный рисунок прослеживается до плаща. Бронхи 1-3 порядка проходимы, деформированы, утолщены. +
Средостенье структурно, не смещено. Лимфатические узлы в зоне обследования не увеличены, в них определяются множественные мелкие слоистые включения кальция

3.2. Рентгенография органов грудной клетки

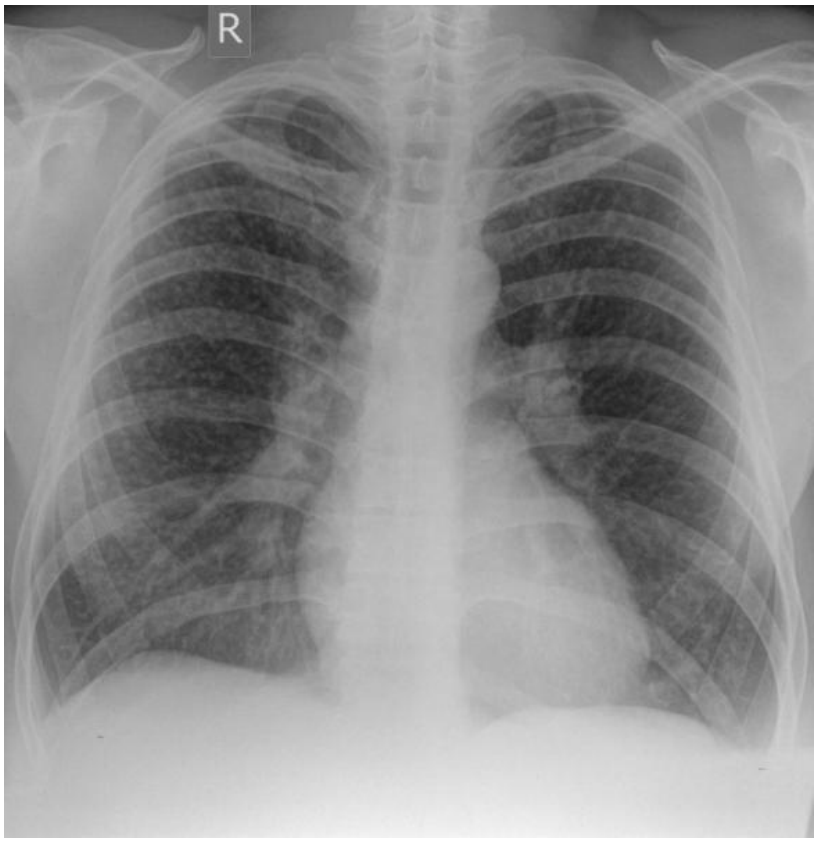

Рентгенография органов грудной клетки

Нерезкое повышение прозрачности легочных полей. На фоне симметричного обогащения и деформации легочного рисунка с обеих сторон определяются по всем легочным полям множественные очаговые тени диаметром до 4 мм. Корни усилены, содержат мелкие кальцинаты.

Вопрос 2

Необходимыми для постановки диагноза функциональными и лабораторными методами обследования являются

1. гликемический профиль
2. фиброгастродуоденоскопия
3. ультразвуковое исследование (УЗИ) внутренних органов
4. **спирометрия**
5. **анализ мокроты**

Правильные ответы:
4 - спирометрия
5 - анализ мокроты

ОБОСНОВАНИЕ

Всем работникам пылевых профессий, работающим в условиях превышения пылевой нагрузки, поступившим в клинику профессиональных болезней, проводится спирометрия

Клинические рекомендации Минздрава России. Пневмокониозы, 2021 (1)

Прочие методы исследования – исследование жидкости бронхоальвеолярного лаважа (БАЛ) и/или индуцированной мокроты (ИМ), определение концентрации оксида азота в выдыхаемом воздухе (FeNO14) и биомаркеров конденсата выдыхаемого воздуха (КВВ15), используются в клинической практике по особым показаниям, однако иногда только они могут обеспечить адекватное понимание механизма развития респираторных заболеваний.

Клинические рекомендации Минздрава России. Пневмокониозы, 2021 (1)

5. Результаты обследования

5.1. Спирометрия



Спирометрия

Заключение: умеренное нарушение проходимости крупных бронхов, на фоне умеренного снижения ЖЕЛ.

5.2. Анализ мокроты

Исследование мокроты: +
макроскопия: слизистого характера, бесцветная, вязкой консистенции; +
микроскопия: лейкоциты – 1-2, эпителий – 3-4, ВК – не обнаружены. Бронхоцитограмма дегенеративного характера

5.5. УЗИ внутренних органов

Диффузные изменения паренхимы печени по типу жирового гепатоза. Конкременты желчного пузыря. Диффузные изменения паренхимы поджелудочной железы

2. Диагноз

Вопрос 3

Предполагаемым основным диагнозом является

1. Рак легкого
2. Туберкулез легких
3. **Силикоз, поздний**
4. Саркоидоз

Правильный ответ:
3 - Силикоз, поздний

ОБОСНОВАНИЕ

Подозрение на силикоз основано на профессиональном анамнезе, жалобах, данных рентгенографии и КТ органов грудной клетки (с обеих сторон определяются по всем легочным полям множественные, мономорфные очаговые тени диаметром до 4 мм)

Клинические рекомендации Минздрава России. Пневмокониозы, 2021 (1) (2) (3)

7. Диагноз

7.1. Силикоз, поздний

7.2. Саркоидоз

Вопрос 4

Основным фактором, вызвавшим развитие заболевания, является

1. **кварцсодержащая пыль**
2. неблагоприятный микроклимат
3. производственный шум
4. тяжесть трудового процесса

Правильный ответ:
1 - кварцсодержащая пыль

ОБОСНОВАНИЕ

Факторами риска пневмокониоза являются повышенные уровни промышленной пыли на рабочем месте – кварцевой и прочих видов минеральной пыли, металлической, пыли смешанного состава. Чем выше пылевая нагрузка, тем выше риск развития пневмокониоза

Клинические рекомендации Минздрава России. Пневмокониозы, 2021 (1) (2)

Вопрос 5

Правильным решением врача-профпатолога является

1. **заполнение извещения о подозрение на профессиональное заболевание (силикоз) и направление пациента в центр профпатологии**
2. направление пациентки на МСЭ
3. направление пациентки на санаторно-курортное лечение
4. госпитализация пациентки в пульмонологическое отделение

Правильный ответ:
1 - заполнение извещения о подозрение на профессиональное заболевание (силикоз) и направление пациента в центр профпатологии

ОБОСНОВАНИЕ

На основании алгоритмов ведения пациентов при подозрении на профессиональное заболевание бронхолегочной системы.

Клинические рекомендации Минздрава России. Пневмокониозы, 2021 (1)

Вопрос 6

Пациент нуждается в консультации

1. кардиолога
2. хирурга
3. эндокринолога
4. **фтизиатра**

Правильный ответ:
4 - фтизиатра

ОБОСНОВАНИЕ

Для исключения других гранулематозных процессов (туберкулез, саркоидоз)

Клинические рекомендации Минздрава России. Пневмокониозы, 2021 (1)

Вопрос 7

К профессиональному заболеванию легких, которое может развиваться в послеконтактном периоде, относится

1. **рак легкого**
2. альвеолит
3. хронический пылевой необструктивный бронхит
4. хроническая обструктивная болезнь легких

Правильный ответ:
1 - рак легкого

ОБОСНОВАНИЕ

Канцерогенный риск - это вероятность развития злокачественных новообразований на протяжении всей жизни человека, обусловленная воздействием потенциального канцерогена

Р 2.1.10.1920-04 «Руководство по оценке риска для здоровья населения при воздействии химических веществ, загрязняющих окружающую среду», Утв. Главным санитарным государственным врачом Г.Г. Онищенко 05.03.2004 (Стр. 14.)

https://files.stroyinf.ru/Data2/1/4293853/4293853015.pdf

Клинические рекомендации Минздрава России. Пневмокониозы, 2021 (1)

3. Лечение

Вопрос 8

Пациентке рекомендовано лечение с использованием

1. антибиотиков
2. витаминов группы В
3. **ацетилцистеина (АЦЦ)**
4. фитосборов

Правильный ответ:
3 - ацетилцистеина (АЦЦ)

ОБОСНОВАНИЕ

Для усиления активности антиоксидантной защиты организма рекомендуется использовать ацетилцистеин, который уменьшает прогрессирование рестриктивного синдрома и снижение диффузионной способности легких, усиливает насыщение гемоглобина кислородом в условиях физической нагрузки

Клинические рекомендации Российской ассоциации врачей и специалистов медицины труда. Пневмокониозы. 2016 г. (1)

Вопрос 9

Пациентке показано назначение

1. янтарной кислоты
2. **глютаминовой кислоты**
3. ацетилсалициловой кислоты
4. муравьиной кислоты

Правильный ответ:
2 - глютаминовой кислоты

ОБОСНОВАНИЕ

Для повышения устойчивости кониофагов к энергодефицитному состоянию и внутриклеточной гипоксии возможно назначение глютаминовой кислоты.

Клинические рекомендации Российской ассоциации врачей и специалистов медицины труда. Пневмокониозы. 2016 г. (1)

Вопрос 10

Длительная терапия кислородом в данном случае

1. обязательна
2. возможна, но не обязательна
3. **не показана**
4. возможна, но не желательна

Правильный ответ:
3 - не показана

ОБОСНОВАНИЕ

Исследования по применению непрерывной терапии кислородом у пациентов с пневмокониозом отсутствуют. Назначается пациентам с дыхательной недостаточностью.

Клинические рекомендации Минздрава России. Пневмокониозы, 2021 (1)

Вопрос 11

Пациентка нуждается в активном скрининге на

1. бруцеллез
2. **туберкулез**
3. асбестоз
4. бериллиоз

Правильный ответ:
2 - туберкулез

ОБОСНОВАНИЕ

Для пациентов с силикозом рекомендован активный скрининг на туберкулез

Клинические рекомендации Минздрава России. Пневмокониозы, 2021 (1)

Вопрос 12

Пациентке рекомендовано диспансерное наблюдение с проведением рентгенографии органов грудной клетки

1. 1 раз в 2 года
2. 1 раз в 5 лет
3. 2 раза в год
4. **ежегодно**

Правильный ответ:
4 - ежегодно

ОБОСНОВАНИЕ

При диспансерном наблюдении больных пневмокониозами рекомендован ежегодный осмотр врача-терапевта, врача-пульмонолога, врача-профпатолога с проведением рентгенографии органов грудной клетки, КТ ОГК и ФВД

Клинические рекомендации Минздрава России. Пневмокониозы, 2021 (1)